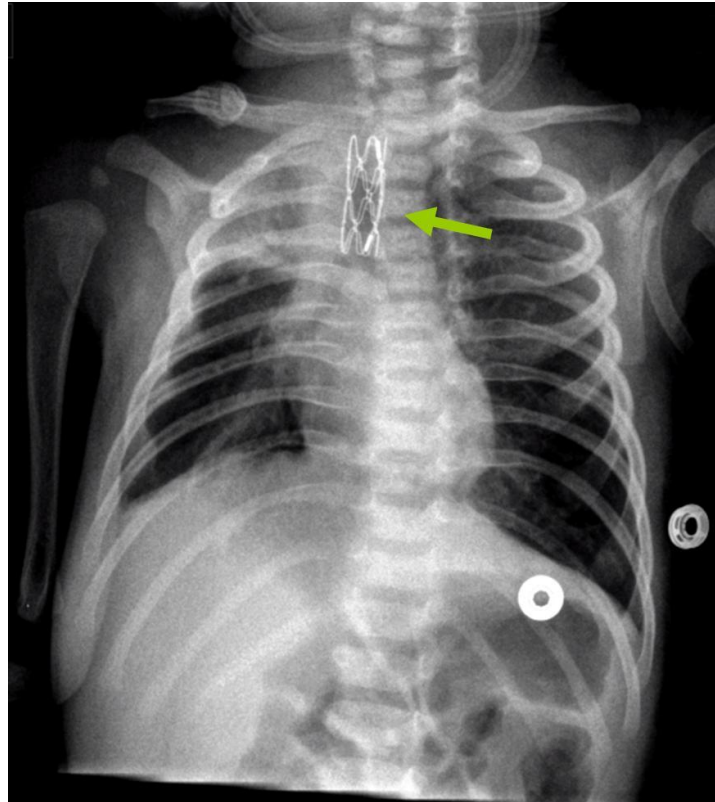


Di cosa si tratta?

Rubrica [A colpo d'occhio](#)



POSSIBILI DIAGNOSI

1. Stent tracheale
2. Stent esofageo
3. Corpo estraneo tracheale
4. Corpo estraneo esofageo
5. Falsa immagine (sovrapposizione)

Di cosa si tratta?

DIAGNOSI CORRETTA

Stent tracheale Posizionato per vie endoscopica (Dott. Lorenzo Mirabile, U.O. Anestesia e Rianimazione, AOU Meyer, Firenze) in una neonata con malformazione tracheale, malacia e stenosi tracheale sottolaringea. Come reperti accessori si segnalano una sub-atelettasia del lobo superiore destro ed esiti di pregressa frattura della clavicola destra. L'impiego degli stent trova indicazione in diverse situazioni malformative (malacia, stenosi, fistola tracheo-esofagea, schisi laringo-tracheale, compressioni estrinseche) o traumatiche tracheo-bronchiali e polmonari (ernia diaframmatica, ipoplasia, enfisema lobare congenito) nelle quali è necessario mantenere la pervietà delle vie aeree in attesa di un intervento riparativo o nella fase post-chirurgica come supporto per mantenere la pervietà delle vie aeree e la ventilazione. **Bibliografia**

- Nicolai T. Airway Stents in Children. *Pediatr Pulmonol* 2008;43:330–344.
- Serio P, Fainardi V, Leone R, et al. Tracheobronchial obstruction: follow-up study of 100 children treated with airway stenting. *Eur J Cardiothorac Surg* 2014;45:e100–e109.
- Vinograd I, Keidar S, Weinberg M, et al. Treatment of airway obstruction by metallic stents in infants and children. *J Thorac Cardiovasc Surg* 2005;130:146–50.