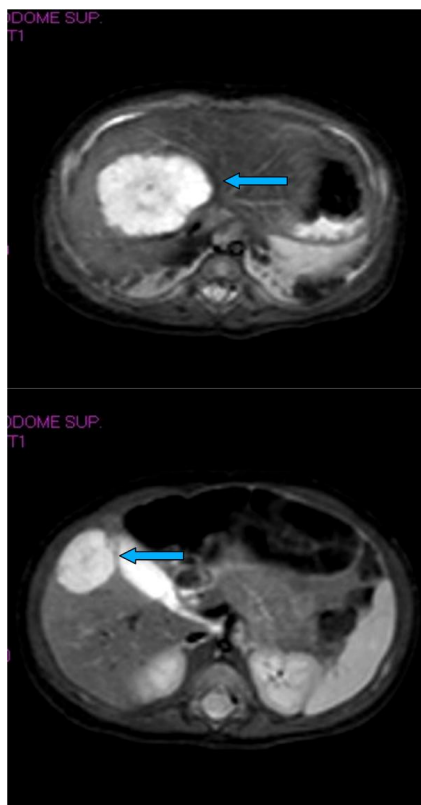


## RMN dell'addome in bambina di 4 mesi di età. Cosa potrebbe essere?

Rubrica [A colpo d'occhio](#)



### POSSIBILI DIAGNOSI

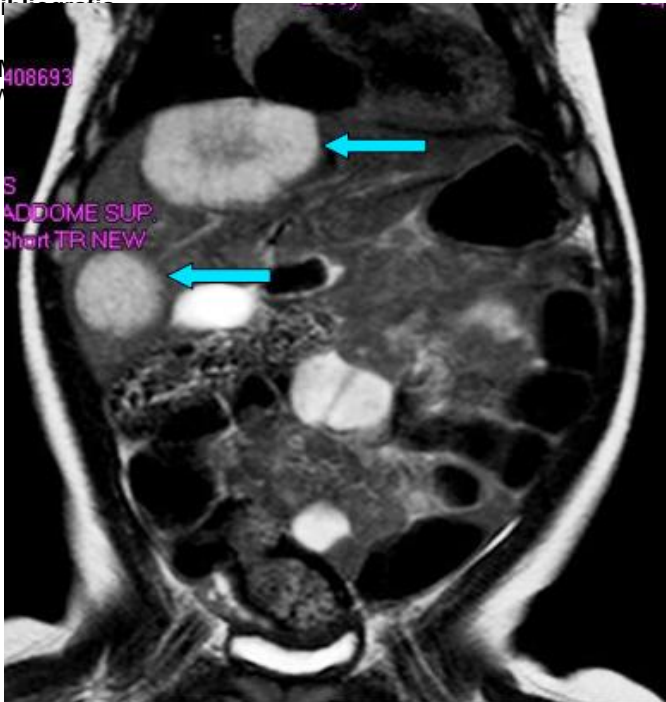
1. Iperplasia nodulare focale
2. Cisti epatiche
3. Cisti spleniche
4. Epatocarcinoma
5. Emangioendelioma epatico

## RMN dell'addome in bambina di 4 mesi di età. Cosa potrebbe essere?

### DIAGNOSI CORRETTA

**Emangioendotelioma epatico** Due formazioni che interessano l'VIII e il V segmento epatico con impronta sulla colecisti (Figura). Gli emangiomi e gli emangioendoteliomi sono i più frequenti tumori vascolari in età pediatrica e i più frequenti tumori benigni epatici nei lattanti. Nella metà dei casi possono essere multipli e si associano spesso ad ipotiroidismo. Se la neoformazione è in rapida crescita può causare insufficienza cardiaca, shunt arterovenosi e rilevante epatomegalia. Gli enzimi epatici possono essere elevati con o senza ittero da compressione delle strutture epatiche circostanti. E' proponibile il trattamento con corticosteroidi o propranololo e la vigile attesa nelle masse di minore volume per la possibilità concreta (25%) di risoluzione spontanea entro pochi anni. Bilirubinemia

- II 408693
- V



Figura