RM dell’encefalo in ragazzo con obesità grave e ritardo puberale. Di cosa si tratta?

Rubrica *A colpo d'occhio*

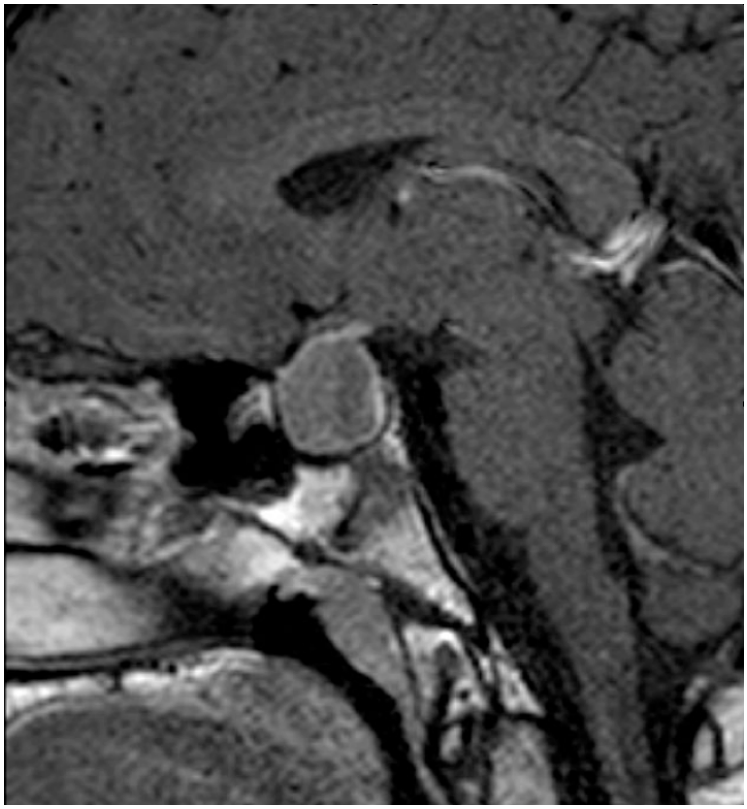

POSSIBILI DIAGNOSI

1. Adenoma ipofisario
2. Idrocefalo
3. Malformazione di Chiari tipo 1
4. Sella vuota
5. Agenesia del corpo calloso

© Le immagini dei quiz della rubrica "A colpo d'occhio" sono di proprietà dell'ACP e non possono essere estrapolate e/o riprodotte

RM dell’encefalo in ragazzo con obesità grave e ritardo puberale. Di cosa si tratta?

DIAGNOSI CORRETTA

Adenoma ipofisario La lesione è suggestiva per adenoma ipofisario di circa 18 mm di diametro **(Fig. 1 e 2)**. Gli esami evidenziano un’aumentata increzione di prolattina, con risposta pressoché assente di LH, FSH e GH ai relativi test di stimolo. Gli adenomi secernenti prolattina (prolattinomi), pur essendo molto rari nel bambino (la loro frequenza aumenta nel corso dell’adolescenza), costituiscono il 50% di tutti gli adenomi ipofisari che, a loro volta, rappresentano il 2-3% di tutti i tumori intracranici in età pediatrica. I sintomi sono secondari agli elevati livelli di prolattina (ritardo puberale o arresto della crescita in entrambi i sessi e amenorrea e galattorrea nelle femmine) o all’effetto massa del tumore (cefalea, difetti del campo visivo, anomalie neurologiche). Sono talora parte di quadri ereditari polineoplasici quali la *multiple endocrine neoplasia type 1* (MEN 1) o il *Carney complex* o di forme familiari di adenoma isolato. Il trattamento con farmaci agonisti della dopamina (bromocriptina, pergolide, cabergolina) ha l’obiettivo di normalizzare l’iperprolattinemia e la funzione ipofisaria e di ridurre le dimensioni dell’adenoma. Il trattamento chirurgico è riservato ai tumori con rilevante effetto massa e a quelli non responsivi alla terapia farmacologica.

Figura 1

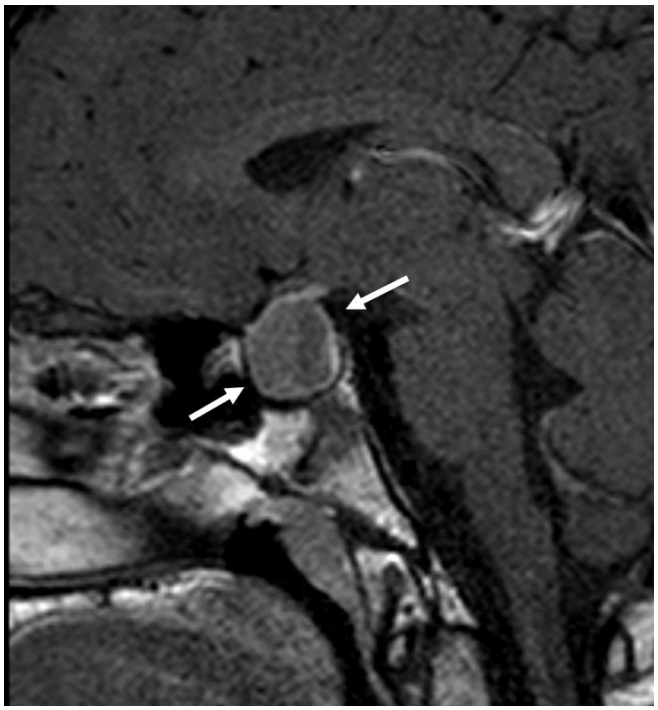

Figura 2

© Le immagini dei quiz della rubrica "A colpo d'occhio" sono di proprietà dell'ACP e non possono essere estrapolate e/o riprodotte

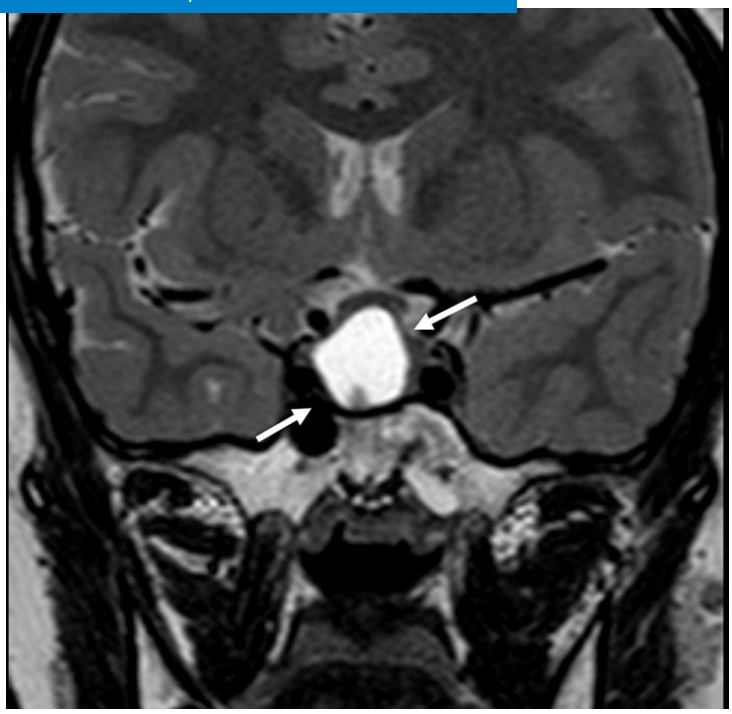

Bibliografia

- Iglesias P, Díez JJ. Macroprolactinoma: a diagnostic and therapeutic update. QJM 2013;106:495-504
- Fideleff HL, Boquete HR, Suárez MG, Azaretzky M. Prolactinoma in children and adolescents. Horm Res 2009;72:197-205
- Keil MF, Stratakis CA. Pituitary tumors in childhood: update of diagnosis, treatment and molecular genetics. Expert Rev Neurother 2008;8:563-74

(Contributo di: Benedetta Mainetti, UO Pediatria, AUSL della Romagna, Forlì)

© Le immagini dei quiz della rubrica "A colpo d'occhio" sono di proprietà dell'ACP e non possono essere estrapolate e/o riprodotte