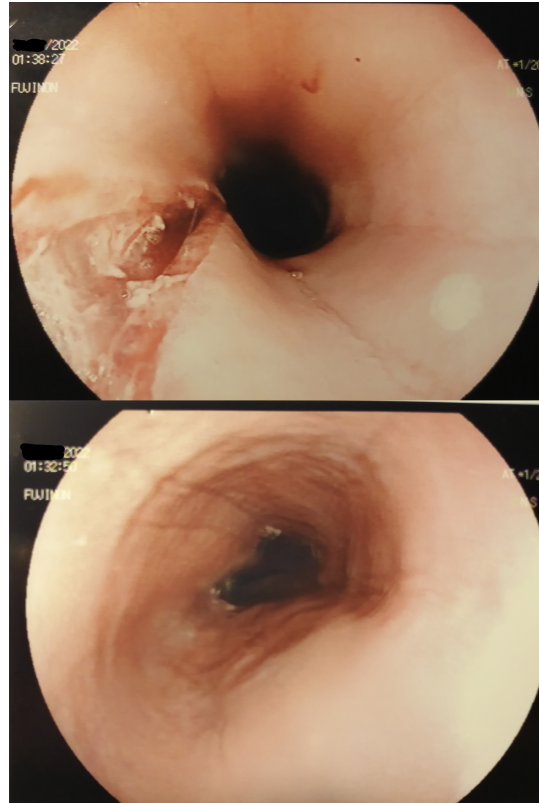


## Esofagoscopia in ragazzo con disfagia per i solidi. Di cosa si tratta?

Rubrica [A colpo d'occhio](#)



### POSSIBILI DIAGNOSI

1. Acalasia esofagea
2. Ernia iatale
3. Esofagite da reflusso
4. Esofagite eosinofila
5. M. di Crohn

## Esofagoscopia in ragazzo con disfagia per i solidi. Di cosa si tratta?

### DIAGNOSI CORRETTA

#### **Esofagite eosinofila**

Lesione esofagea di circa 4 cm, conseguente ad impatto da bolo alimentare, che viene suturata endoscopicamente con clips metalliche (UO Gastroenterologia ed Endoscopia Digestiva, Forlì) (Figura). Evidenti le immagini di anelli circolari caratteristici dell'esofagite eosinofila.

