Bambino di tre anni caduto dal passeggino. Cosa rischia di sfuggirci in questa radiografia?

Rubrica *A colpo d'occhio*



POSSIBILI DIAGNOSI

1. Frattura dello sterno
2. Frattura della clavicola destra
3. Frattura della clavicola sinistra
4. Distacco dell'epifisi omerale destra
5. Pneumomediastino

© Le immagini dei quiz della rubrica "A colpo d'occhio" sono di proprietà dell'ACP e non possono essere estrapolate e/o riprodotte

Bambino di tre anni caduto dal passeggino. Cosa rischia di sfuggirci in questa radiografia?

DIAGNOSI CORRETTA

Frattura della clavicola sinistra
La caduta era avvenuta sul fianco destro e la radiografia era mirata all'emicostato destro. La clinica ha indotto a ripetere un esame più mirato con evidenza della frattura della clavicola sinistra (Figura).

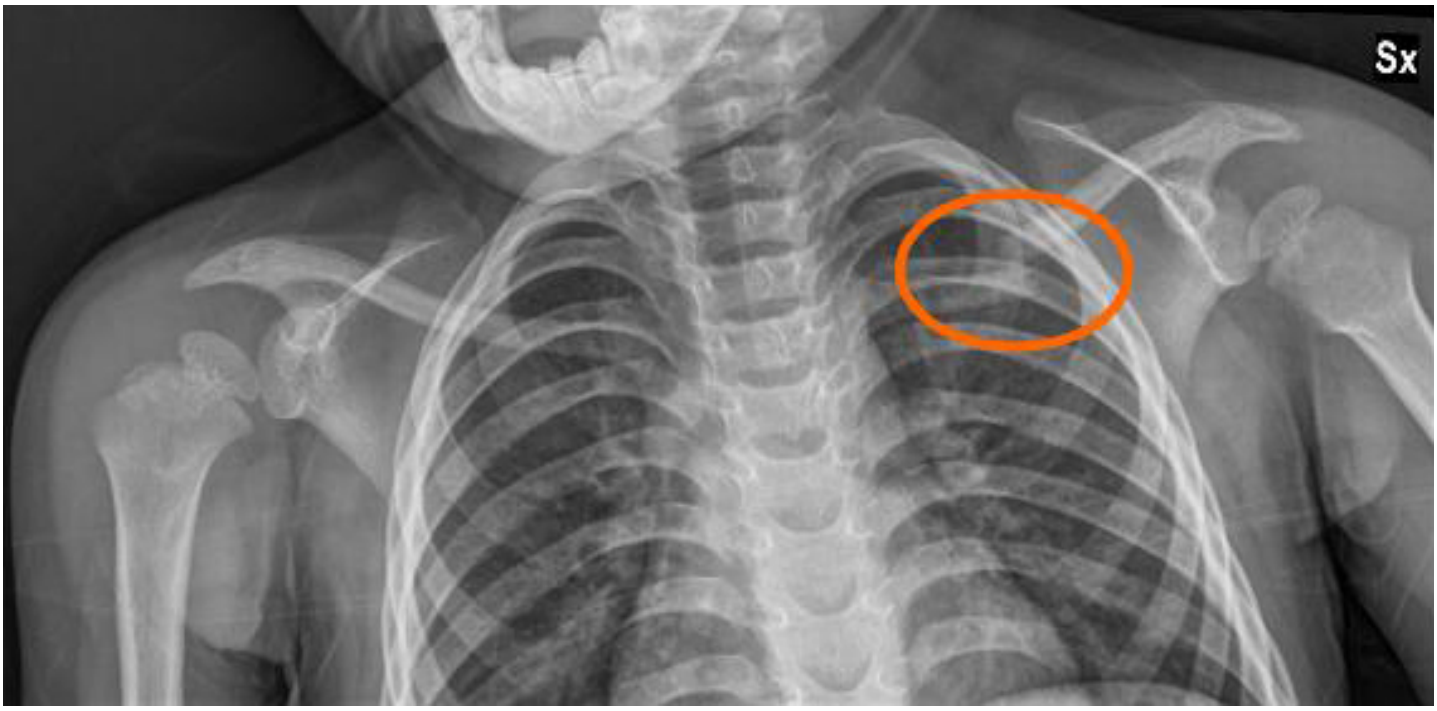

(Contributo di Paola Fernicola, UO Pediatria, Forlì)

© Le immagini dei quiz della rubrica "A colpo d'occhio" sono di proprietà dell'ACP e non possono essere estrapolate e/o riprodotte