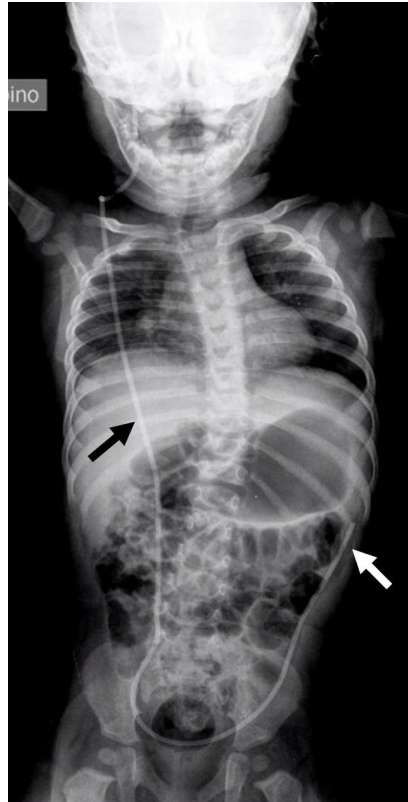


## Di cosa si tratta?

Rubrica [A colpo d'occhio](#)



### POSSIBILI DIAGNOSI

1. Catetere di derivazione ventricolo-peritoneale
2. Catetere venoso centrale in giugulare interna
3. Sondino naso-digiunale
4. Catetere venoso centrale in succlavia destra

## Di cosa si tratta?

### DIAGNOSI CORRETTA

**Catetere di derivazione ventricolo-peritoneale** Posizionato in bambino con idrocefalo post-meningite, con estremità adiacente la flessura splenica. Il catetere è generalmente in silastic e reso radiopaco per evidenziarne posizione, integrità ed eventuali complicanze. A seconda della posizione dell'estremità distale, lo shunt può essere ventricolo-peritoneale, ventricolo-atriale o ventricolo-pleurico. Il catetere viene lasciato di lunghezza adeguata per adattarsi alla crescita in lunghezza del bambino ed evitare la rottura per trazione o la migrazione del catetere stesso. **Bibliografia**

- Maller VV, Agarwal A, Kanekar S. Imaging of Ventricular Shunts. Semin Ultrasound CT MR. 2016;37:159-73
- Rinker EK, Williams TR, Myers DT. CSF shunt complications: what the abdominal imager needs to know. Abdom Imaging. 2015;40:2030-40