Rx del torace in bambino di 5 anni con febbre da 3 giorni

Rubrica *A colpo d'occhio*

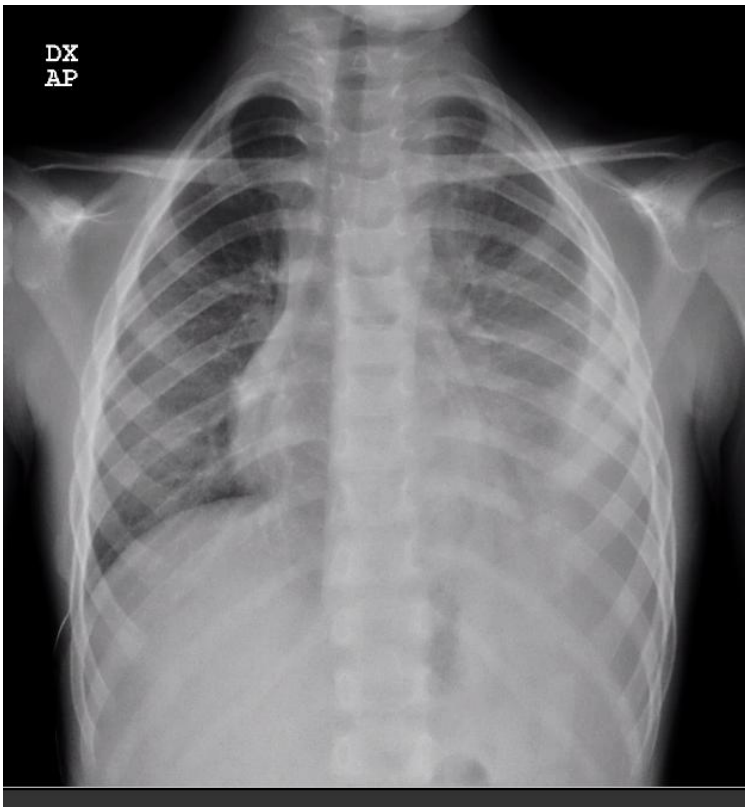

POSSIBILI DIAGNOSI

1. Pneumotorace
2. Polmonite con empiema pleurico
3. Corpo estraneo nel bronco principale destro
4. Corpo estraneo nel bronco principale sinistro
5. Pneumomediastino

© Le immagini dei quiz della rubrica "A colpo d'occhio" sono di proprietà dell'ACP e non possono essere estrapolate e/o riprodotte

Rx del torace in bambino di 5 anni con febbre da 3 giorni

DIAGNOSI CORRETTA

Polmonite con empiema pleurico (tubercolosi)
Bambino con iperpiressia da tre giorni e riduzione del murmure vescicolare alla base del polmone sinistro. Alla radiografia si apprezza l'addensamento alla base del polmone sinistro e un cospicuoo versamento pleurico che risale lungo la margino-costale fino all'arco laterale della seconda costa con minima deviazione del mediastino verso destra. (Figura 1). L'ecografia del torace conferma il versamento con spessore massimo di 10 cm alla base. Esegue toracoscopia video-assistita con posizionamento di drenaggio (Figura 2) e biopsia pleurica che mostra un flogosi cronica granulomatosa compatibile con pleurite tubercolare. Il QuantiFERON-TB è positivo e si conferma il contatto con soggetto affetto da tubercolosi da mycobatterio multiresistente. Viene trattato con quadruplice terapia (rifampicina, isoniazide, etambutolo, pirazinamide).

Bibliografia
1. Heemskerk D, Caws M, Marais B, Farrar J. Tuberculosis in Adults and Children. London: Springer; 2015.
2. Horsburgh CR Jr, Barry CE 3rd, Lange C. Treatment of Tuberculosis. N Engl J Med 2015 Nov 26;373:2149-60
3. Coote N, Kay ES. WITHDRAWN: Surgical versus non-surgical management of pleural empyema. Cochrane Database Syst Rev 2009 Oct 7;(4):CD001956.

Figura 1

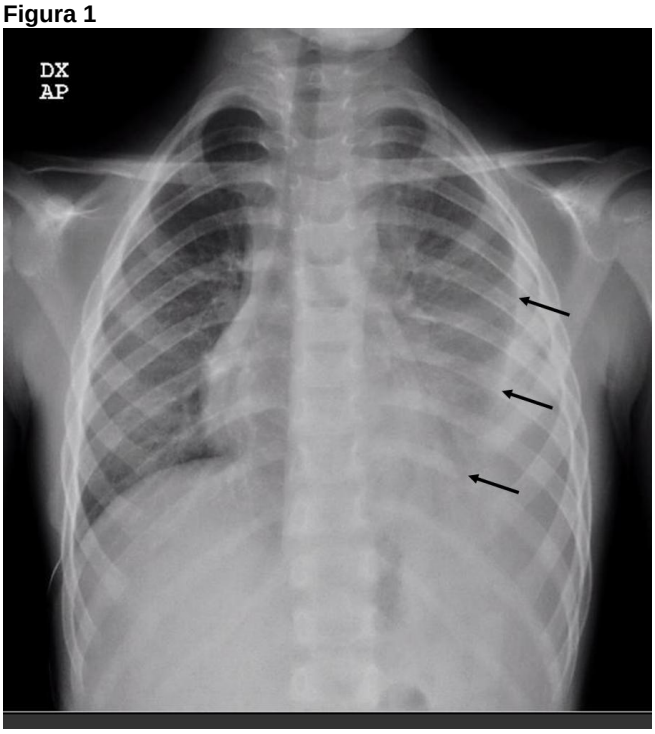

Figura 2

© Le immagini dei quiz della rubrica "A colpo d'occhio" sono di proprietà dell'ACP e non possono essere estrapolate e/o riprodotte

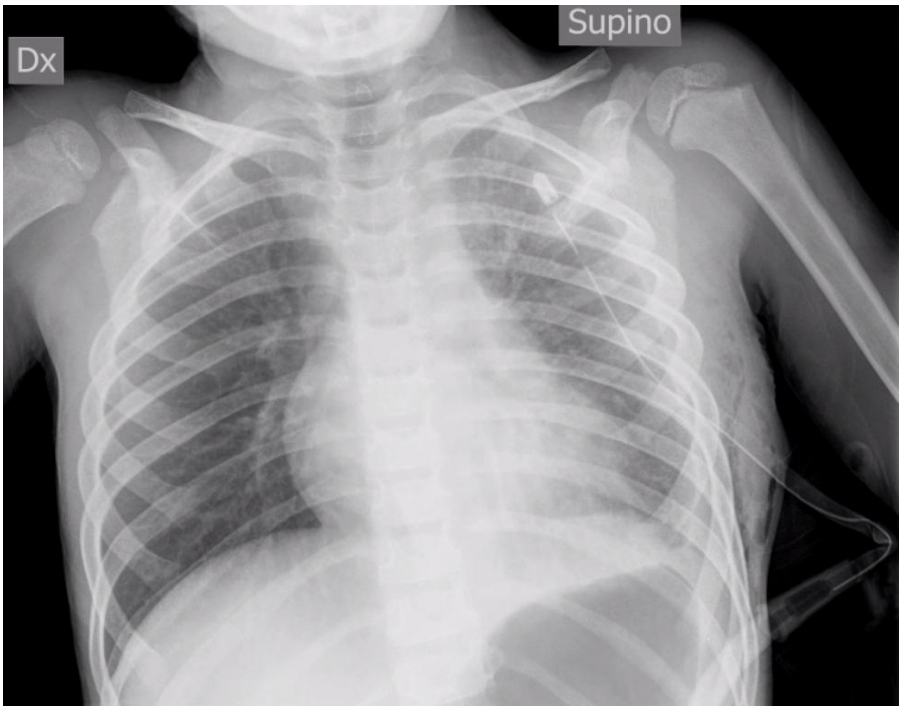

© Le immagini dei quiz della rubrica "A colpo d'occhio" sono di proprietà dell'ACP e non possono essere estrapolate e/o riprodotte