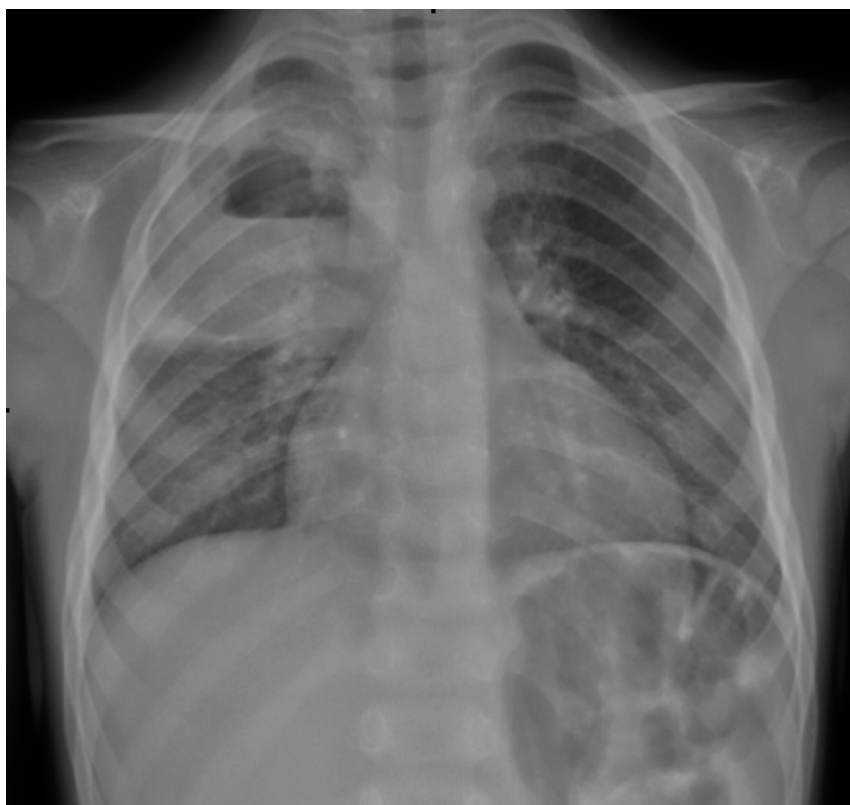

Radiografia del torace in bambino di 4 anni con febbre e tosse da circa tre settimane. Di cosa si tratta?

Rubrica [A colpo d'occhio](#)



POSSIBILI DIAGNOSI

1. Ascesso polmonare
2. Atelettasia
3. Pneumotorace
4. Empiema pleurico

Radiografia del torace in bambino di 4 anni con febbre e tosse da circa tre settimane. Di cosa si tratta?

DIAGNOSI CORRETTA

Ascesso polmonare del lobo superiore destro L'immagine radiografica viene confermata dalla TAC del torace (**Figura 1**) che mostra la raccolta ascessuale (6,5x7 cm) con livello idroaereo che occupa la grande parte del lobo superiore destro. Nel liquido di broncolavaggio viene isolato un *Haemophilus parainfluenzae*. Trattato con terapia antibiotica endovenosa (ceftriaxone e clindamicina) e successivamente orale (cefixima e clindamicina) per un totale di sei settimane, il controllo a sei mesi di distanza testimonia la sostanziale risoluzione radiologica della lesione (**Figura 2**).

Figura 1. TAC spirale del torace

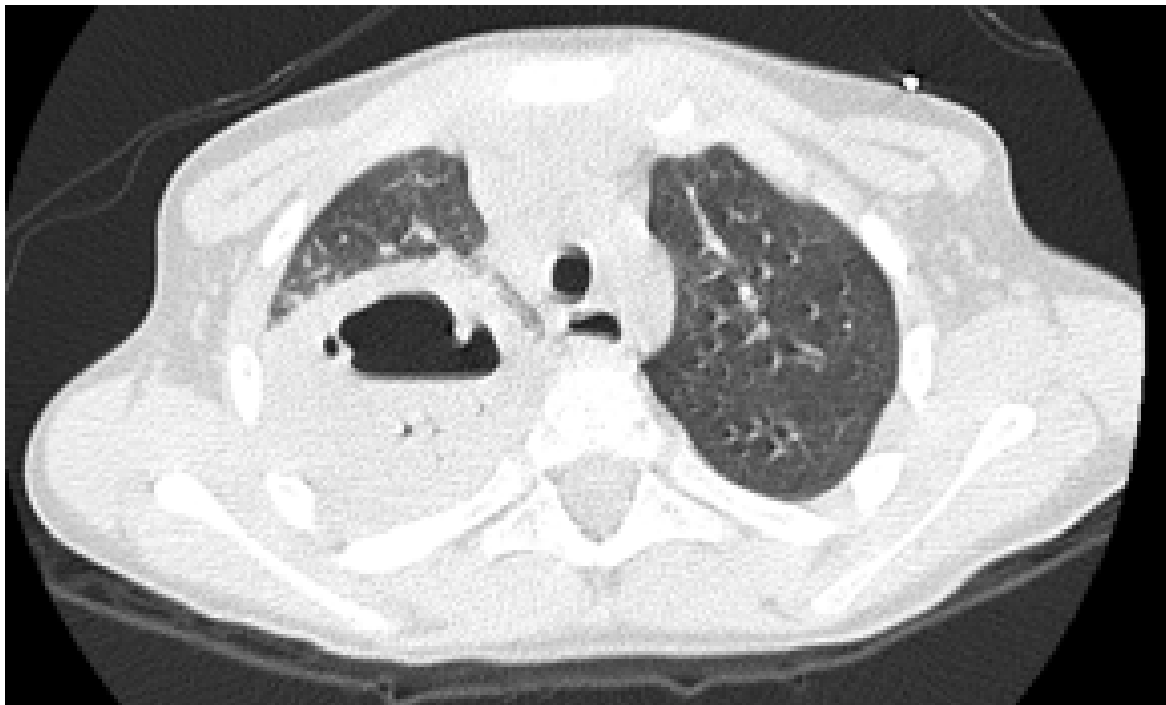


Figura 2. Rx torace sei mesi dopo

