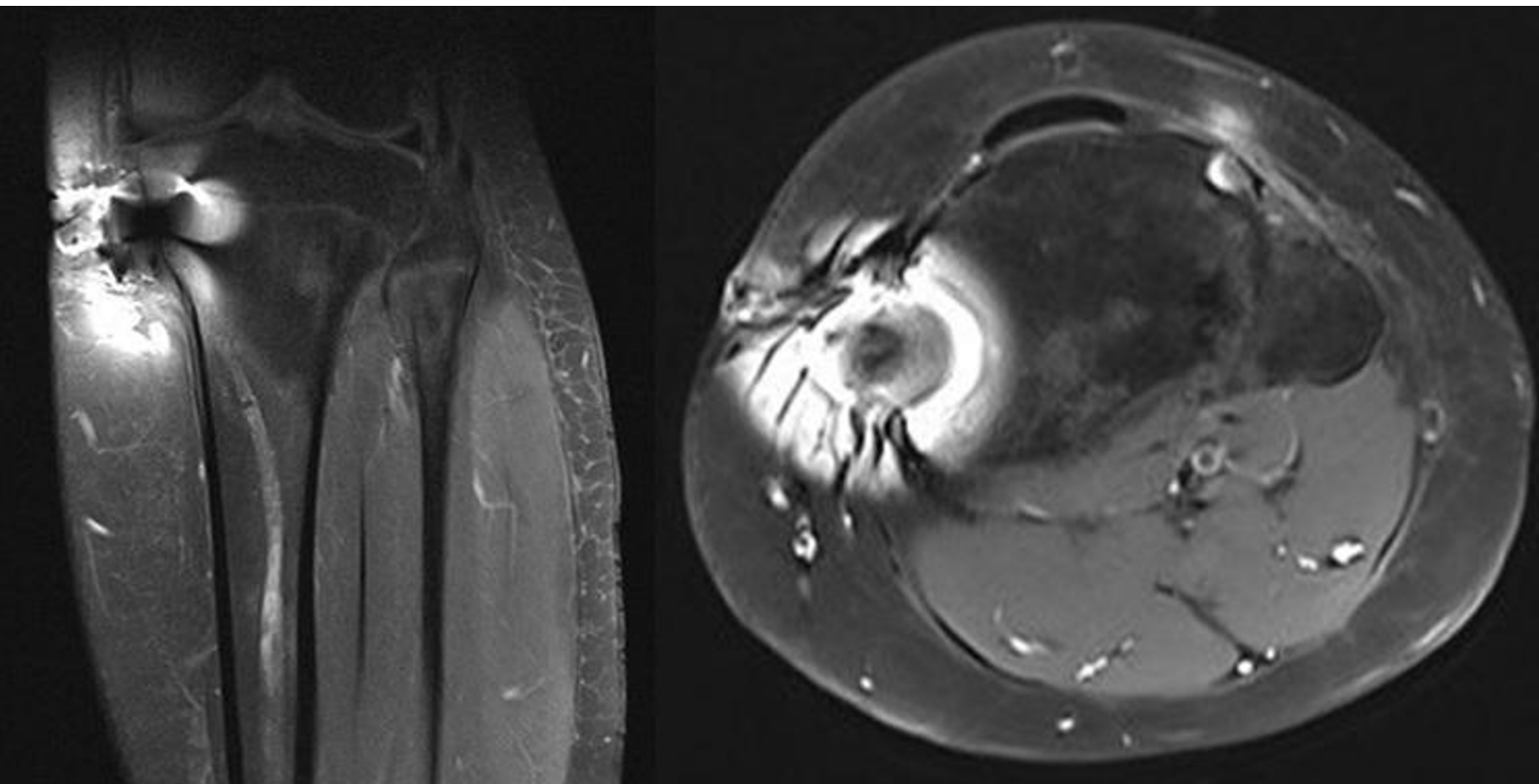


Risonanza magnetica della tibia dopo rimozione di mezzi di sintesi per precedente frattura. Cosa suggerisce questa immagine?

Rubrica [A colpo d'occhio](#)



POSSIBILI DIAGNOSI

1. Necrosi avascolare della tibia
2. Artefatto da movimento del paziente
3. Artefatto da materiali metallici residui da precedente sintesi ossea
4. Edema midollare in fase infiammatoria acuta
5. Artefatto da medicazione a base di argento

Risonanza magnetica della tibia dopo rimozione di mezzi di sintesi per precedente frattura. Cosa suggerisce questa immagine?

DIAGNOSI CORRETTA

Artefatto da materiali metallici residui da precedente sintesi ossea

L'immagine RM della tibia – eseguita nel sospetto di un'infezione locale - mostra distorsioni e artefatti causati dalla presenza di residui metallici paramagnetici, derivanti dalla precedente sintesi ossea. I materiali metallici alterano localmente il campo magnetico, producendo una perdita di segnale o distorsione dell'immagine nelle sequenze RM. A supporto diagnostico, l'immagine RX allegata mostra la presenza dei frammenti metallici residui.

