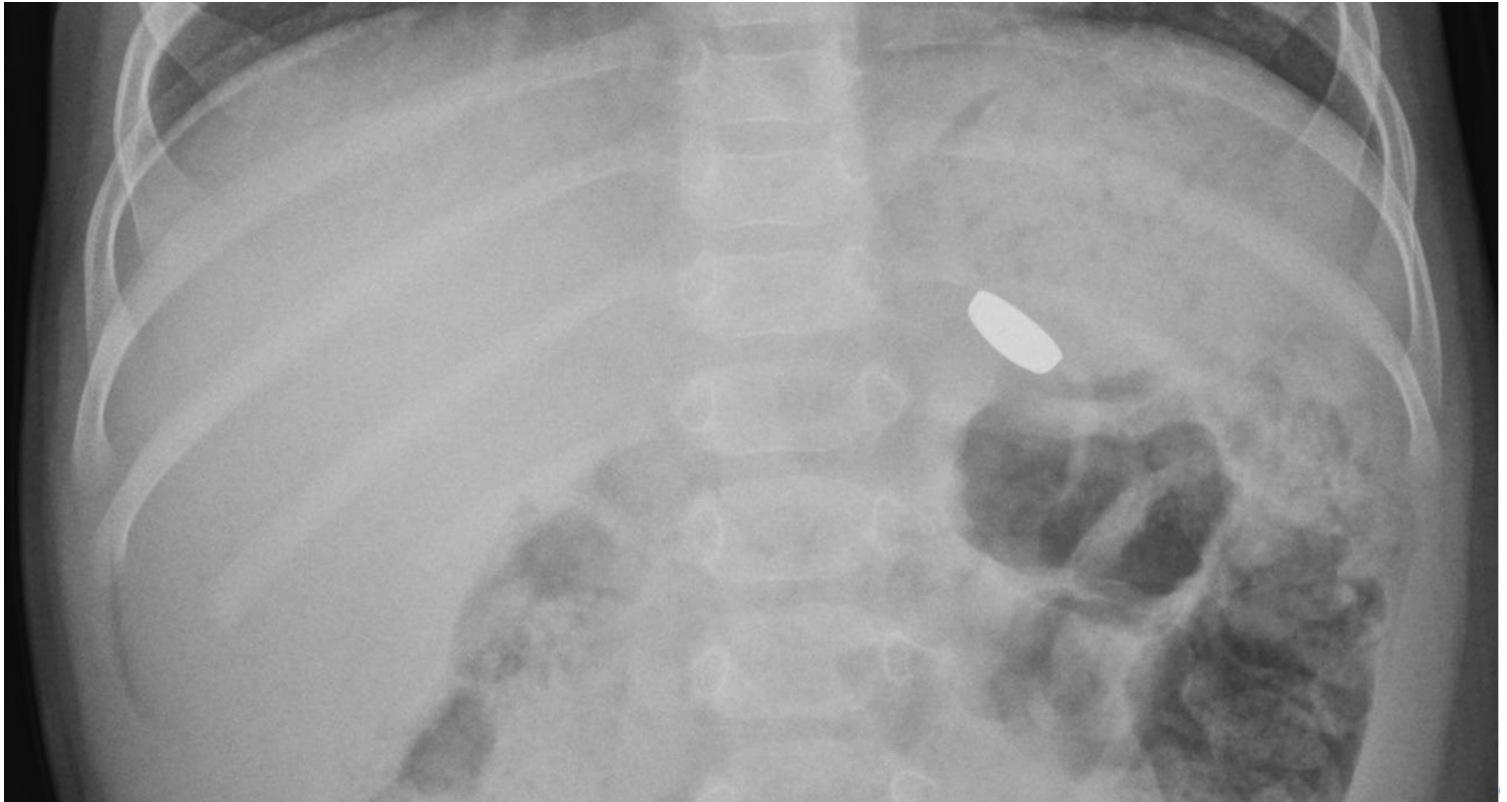

## Ingestione di corpo estraneo. Di cosa si tratta?

Rubrica [A colpo d'occhio](#)



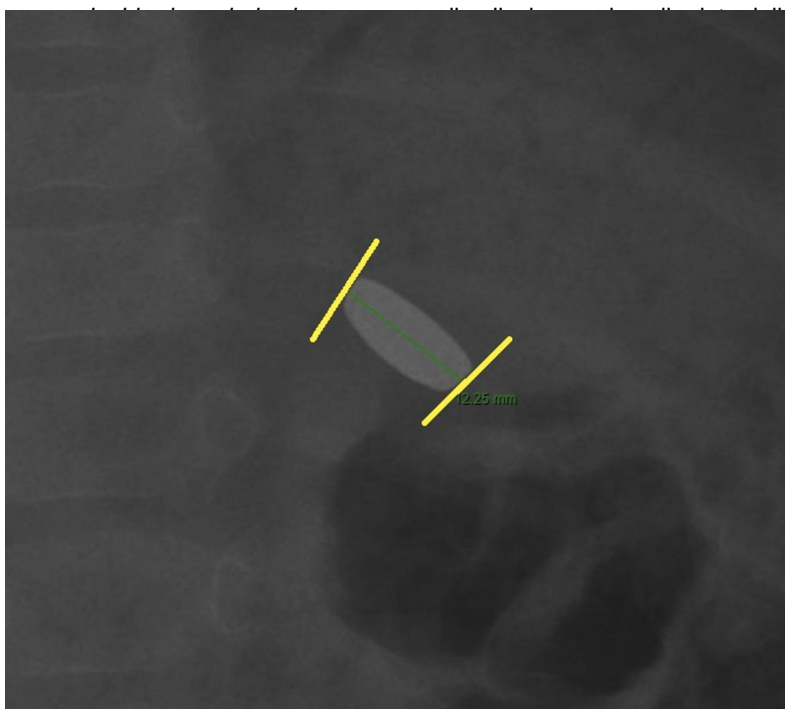
### POSSIBILI DIAGNOSI

1. Magnete
2. Bottone
3. Moneta
4. Biglia metallica
5. Batteria

## Ingestione di corpo estraneo. Di cosa si tratta?

### DIAGNOSI CORRETTA

Le batterie, se ingerite, rappresentano uno dei corpi estranei più pericolosi per un doppio meccanismo lesivo: causticazione elettrica e, se vi è fuoriuscita del contenuto, causticazione chimica. Quando manca il dato anamnestico, è importante saper riconoscere questi corpi estranei nelle immagini radiologiche. Si presentano come corpi estranei radiopachi e che possono presentare alcuni peculiari segni radiologici:



la proiezione del lato più stretto della batteria su quello più

esempio mostrato, evidenza di un versante più largo ed  
te o nei magneti).

### Bibliografia

Meyer TJ, Grunz JP, Taeger J, et al. Systematic analysis of button batteries', euro coins', and disk magnets' radiographic characteristics and the implications for the differential diagnosis of round radiopaque foreign bodies in the esophagus. *Int J Pediatr Otorhinolaryngol.* 2020;132:109917. doi:10.1016/j.ijporl.2020.109917.