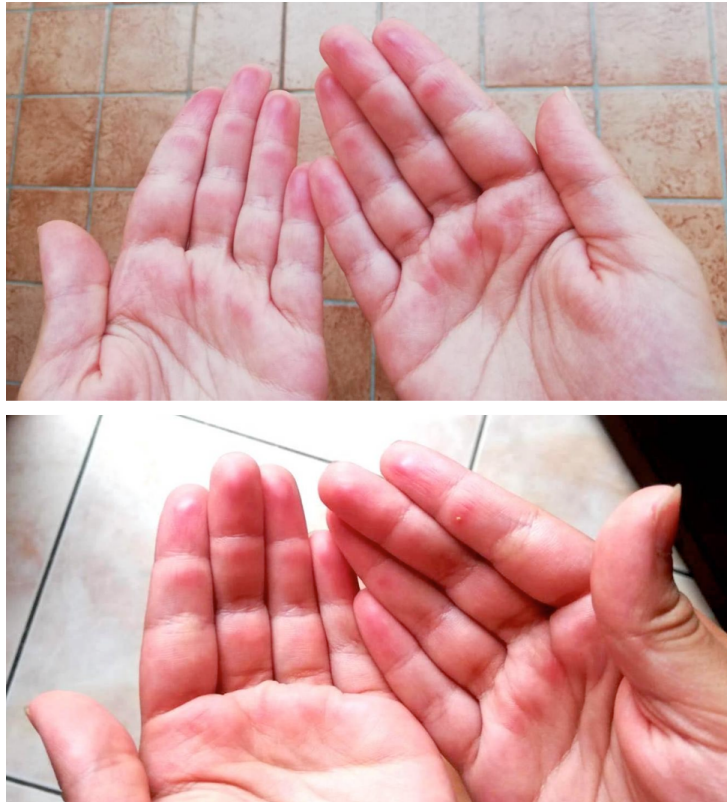


Di cosa si tratta?

Rubrica [A colpo d'occhio](#)



POSSIBILI DIAGNOSI

1. Swimming pool palms
2. Impetigine
3. Dermatite atopica
4. Pemfigo

Di cosa si tratta?

DIAGNOSI CORRETTA

Swimming pool palms La *swimming pool palms* è una dermatite da contatto facilmente misconosciuta. Sono riportati pochi casi in letteratura. Si caratterizza per la presenza di lesioni eritematose violacee localizzate in regioni di maggior traumatismo (polpastrelli di mani e piedi, talloni, in genere simmetriche) legato alle attività ludiche del bambino in piscina. Le lesioni sono asintomatiche anche se sono descritti casi a carattere pruriginoso, urente o ad evoluzione vescicolare. Descritta più frequentemente nella popolazione pediatrica per l'attitudine al gioco, rispetto al nuoto. Il ripetuto e prolungato traumatismo diretto contro le superfici ruvide (antiscivolo) del fondo e del bordo della piscina è considerato il principale fattore eziologico. Si ritiene inoltre che l'iperidratazione dello strato corneo, dopo prolungata immersione, insieme al ridotto spessore della cute nei bambini, predisponga allo sviluppo delle lesioni. Si pone in diagnosi differenziale con la dermatite allergica da contatto (più spesso al dorso delle mani e non correlato con la durata dell'esposizione) o con la dermatite atopica (presenza di altri segni di atopia). Vista la natura benigna del problema e la sua risoluzione spontanea con la sospensione temporanea dell'accesso in piscina, può essere posta naturalmente una diagnosi in positivo, rassicurando il genitore. È descritto aneddoticamente l'utilizzo di terapia topica a base di dimeticone in crema prima del bagno in piscina per ridurre il rischio di ricorrenza delle lesioni. (*Contributo di Luigi Pipitone e Giuseppe Pagano, DAI Materno Infantile, AOUI di Verona*) **Bibliografia**

- Cutrone M, et al. Pool palms: a Case report. *Dermatol Case Rep* 2019;4:2
- Wong LC, Rogers M. Pool palms. *Pediatr Dermatol* 2007;24:95-6
- Blauvelt A, Duarte AM, Schachner LA. Pool palms. *J Am Acad Dermatol* 1992;127:111
- Lacour JP. Palmar juvenile dermatitis from the pool. *Ann Dermatol Venereol* 1995;122:695-6
- Nova A, Klear S. Pool palms. *Arch Dis Child* 2016;101:41