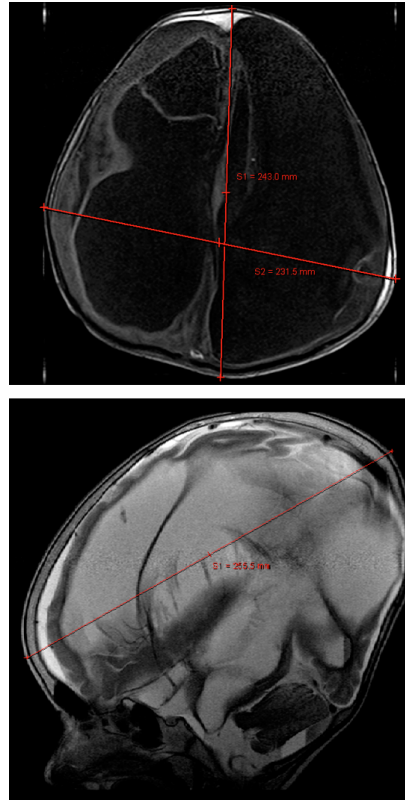


Risonanza magnetica dell'encefalo in bambino di 7 anni. Di cosa si tratta?

Rubrica [A colpo d'occhio](#)



POSSIBILI DIAGNOSI

1. Pachigia
2. Cisti aracnoidea
3. Microcefalia
4. Idrocefalo con macrocrania

Risonanza magnetica dell'encefalo in bambino di 7 anni. Di cosa si tratta?

DIAGNOSI CORRETTA

Idrocefalo non derivato con macrocrania Si tratta di una marcata dilatazione dei ventricoli laterali a delineare un quadro di grave idrocefalo con macrocrania in bambino di origine albanese. E' una sindrome cronica (CC) 41 cm alla nascita e 48 cm ad una settimana di vita. Non è stato portato ad una progressiva compressione delle residue strutture cerebrali (CC 71 cm) con grave compromissione neurologica e tetraparesi spastica.

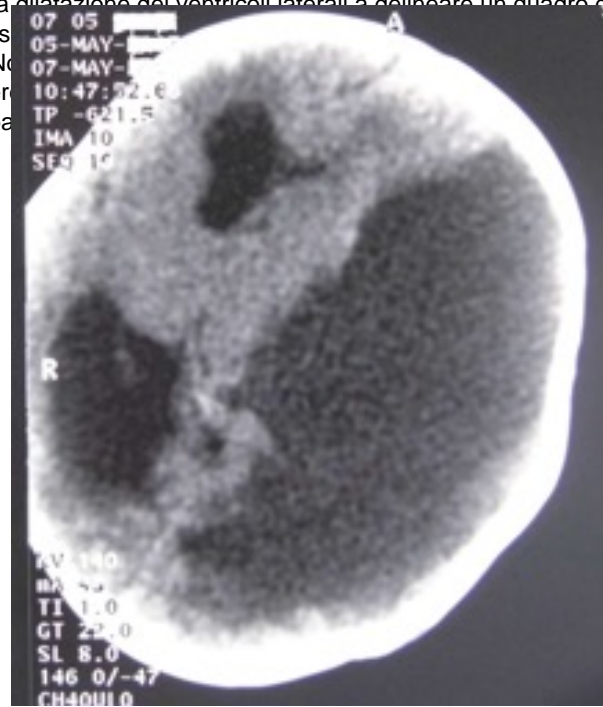


Figura 1. Tomografia computerizzata a 2 giorni di vita

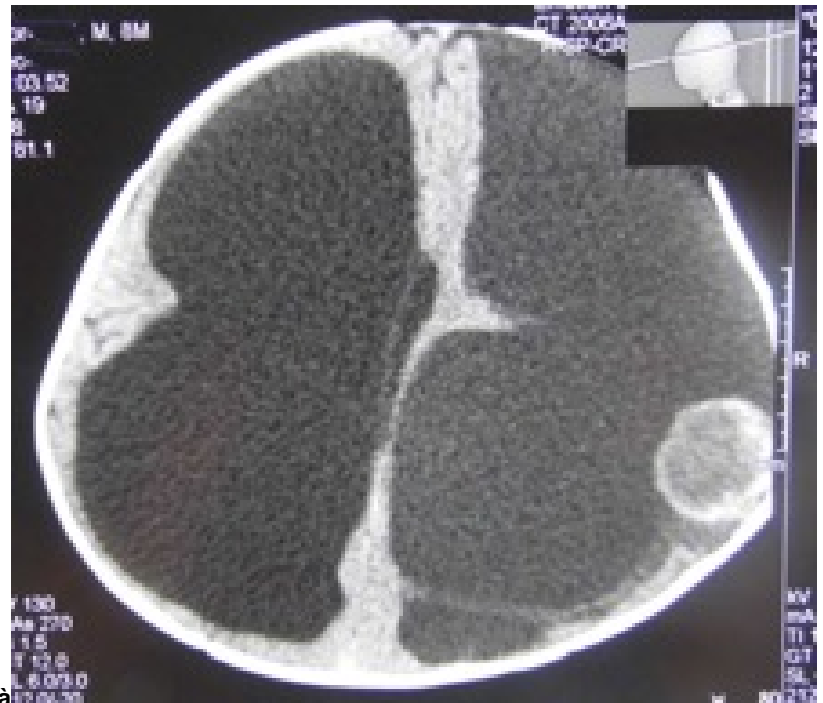

Figura 2. Tomografia computerizzata a 6 mesi di età