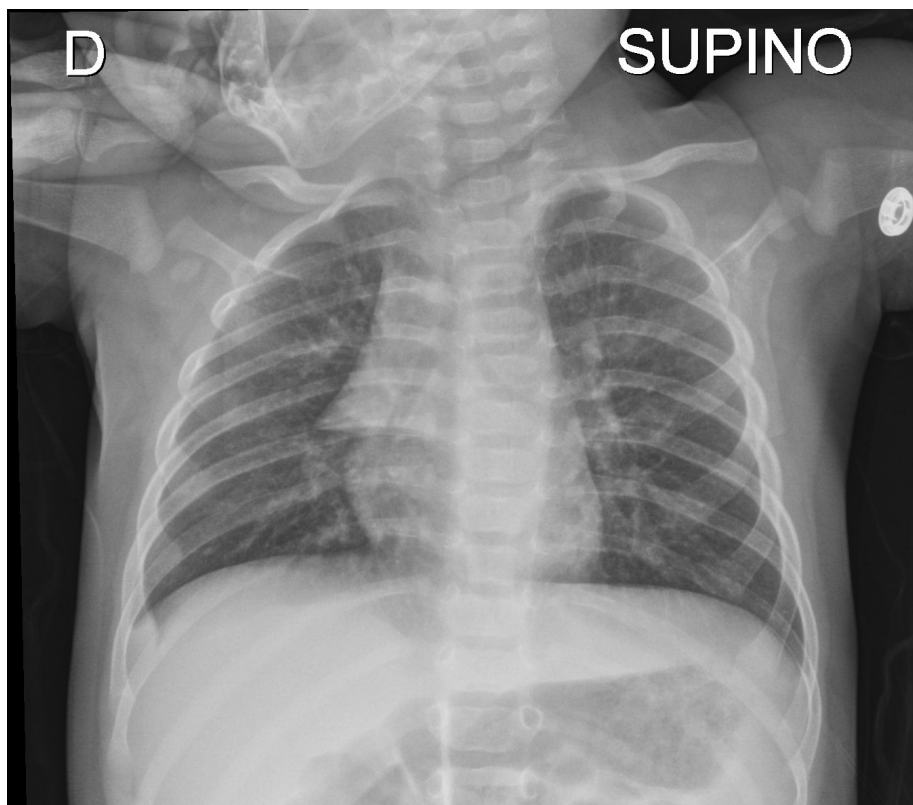


Rx del torace in bambino di 4 mesi con bronchiolite. Cosa vedete?

Rubrica [A colpo d'occhio](#)



POSSIBILI DIAGNOSI

1. Atelettasia lobo superiore destro
2. Lobo azygos
3. Pneumomediastino
4. Pneumotorace destro
5. "Vela" timica

Rx del torace in bambino di 4 mesi con bronchiolite. Cosa vedete?

DIAGNOSI CORRETTA

Vela timica

Nel lattante, il caratteristico slargamento del mediastino craniale è in genere riferibile all'ombra del timo, a quest'età fisiologicamente ipertrofico (segno della vela).

