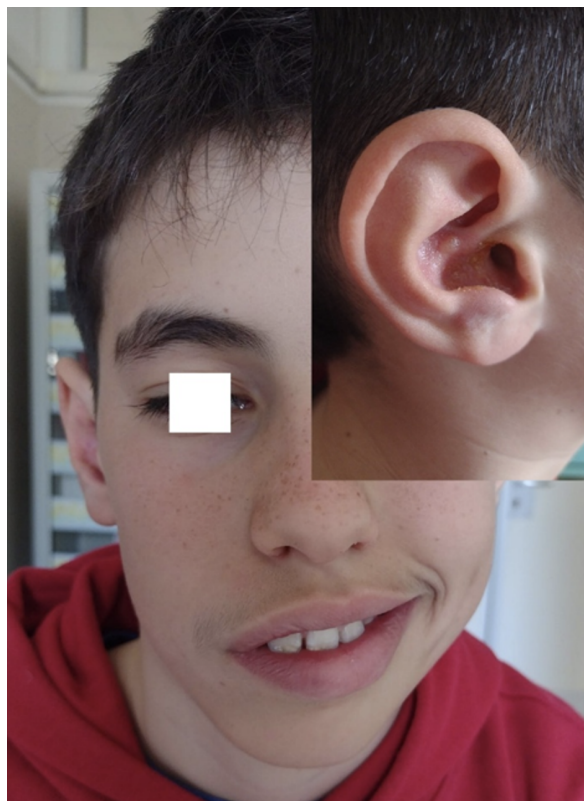


Paralisi facciale periferica e lesioni vescicolari del padiglione.
Qual è la diagnosi?

Rubrica [A colpo d'occhio](#)



POSSIBILI DIAGNOSI

1. Paralisi di Bell idiopatica
2. Otite esterna batterica
3. Sindrome di Ramsay Hunt
4. Mastoidite acuta complicata
5. Herpes simplex labiale

Paralisi faciale periferica e lesioni vescicolari del padiglione. Qual è la diagnosi?

DIAGNOSI CORRETTA

Sindrome di Ramsay Hunt

La sindrome di Ramsay Hunt, o herpes zoster oticus, è dovuta alla riattivazione del virus varicella-zoster a livello del ganglio genicolato. La triade classica è paralisi periferica del VII nervo cranico omolaterale, otalgia e vescicole auricolari o del condotto uditivo; le lesioni possono però comparire dopo la paralisi o essere assenti nello zoster sine herpette. Il trattamento va iniziato precocemente con antivirale e steroide sistemico. La prognosi è migliore se la terapia antivirale viene avviata entro 72 ore.

Bibliografia essenziale

Kansu L, Yilmaz I. Herpes zoster oticus (Ramsay Hunt syndrome) in children: case report and literature review. *Int J Pediatr Otorhinolaryngol.* 2012;76(6):772-776. doi:10.1016/j.ijporl.2012.03.003.