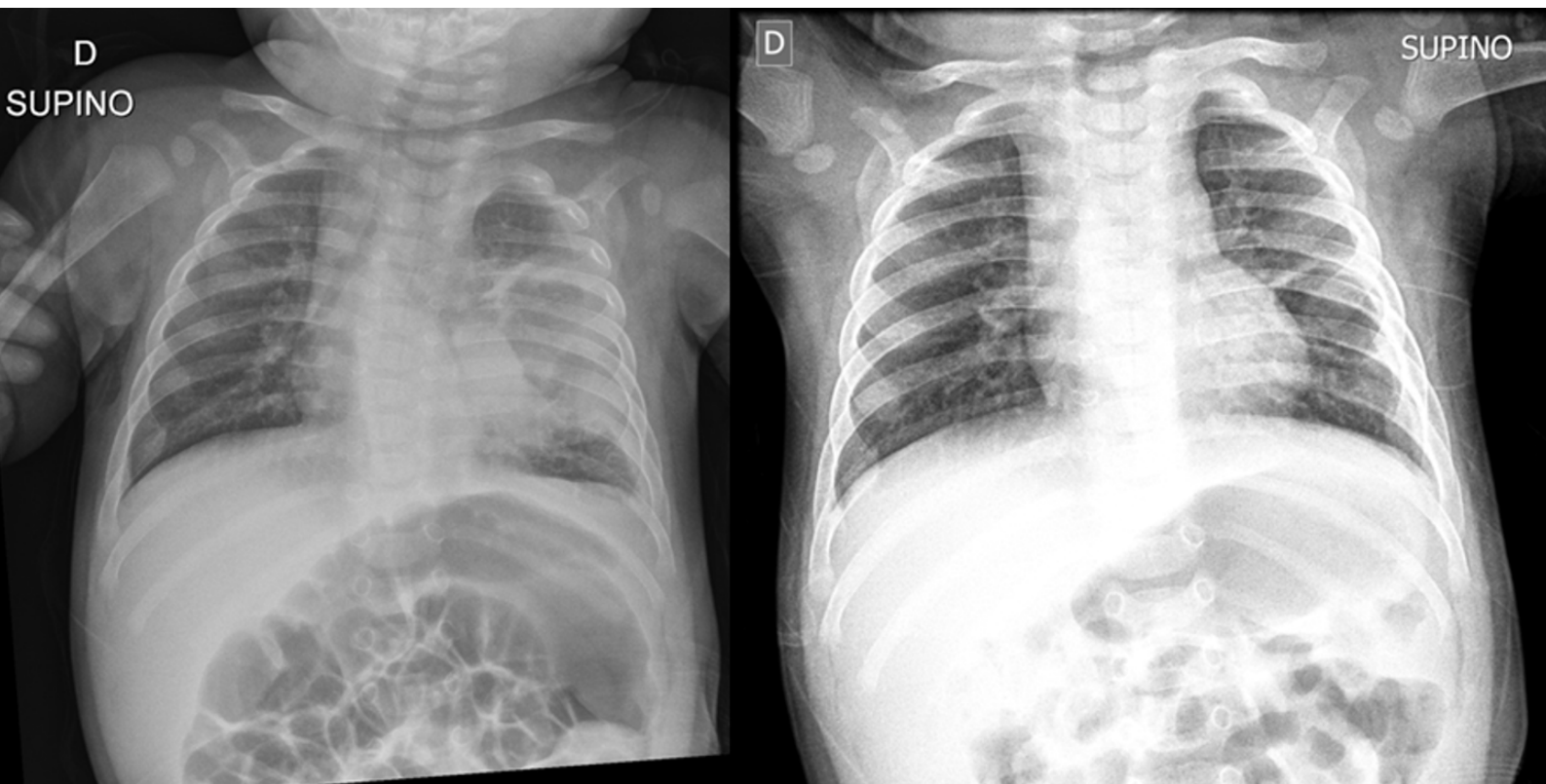


**Rx torace di rivalutazione a un mese (*destra*)  
dopo riscontro di esteso focolaio broncopneumotico  
(*sinistra*). Cosa vedi?**

Rubrica [A colpo d'occhio](#)



**POSSIBILI DIAGNOSI**

1. Necrosi emorragica polmonare
2. Empiema pleurico organizzato
3. Ascesso polmonare
4. Pneumatocele
5. Atelettasia lobare media

## Rx torace di rivalutazione a un mese (*destra*) dopo riscontro di esteso focolaio broncopneumotico (*sinistra*). Cosa vedi?

### DIAGNOSI CORRETTA

La radiografia di rivalutazione mostra un'area tenuemente iperdiafana con cercine lievemente addensato (*frecche*) di circa 2 x 2 cm al terzo medio-inferiore del campo polmonare di sinistra ove sembra apprezzarsi una lieve rarefazione della trama polmonare. Il reperto è compatibile con la diagnosi di pneumatocele polmonare, possibile complicanza di un focolaio broncopneumotico.

