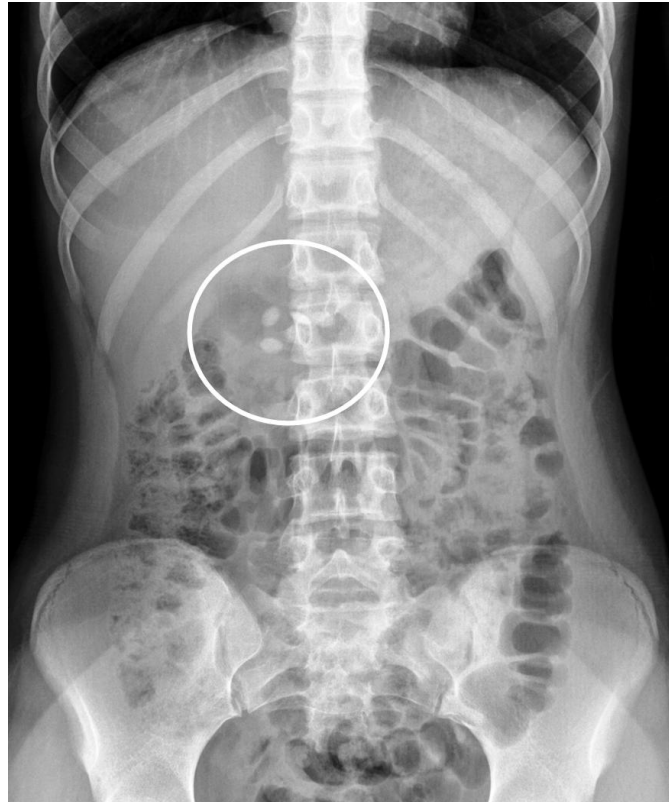


L'immagine evidenziata a cosa può riferirsi?

Rubrica [A colpo d'occhio](#)



POSSIBILI DIAGNOSI

1. Clips metalliche di pregresso intervento chirurgico
2. Colelitiasi
3. Corpi estranei gastrici
4. Nefrocalcinosi
5. Litiasi della testa del pancreas

L'immagine evidenziata a cosa può riferirsi?

DIAGNOSI CORRETTA

Corpi estranei gastrici

Si tratta di alcune capsule di solfato ferroso ingerite con intento autolesivo. Farmaci in compresse o capsule, a seconda del loro contenuto, possono avere un grado variabile di radiodensità risultando così visibile ad un Rx dell'addome e inducendo, talora, false immagini patologiche. I composti contenenti sali risultano essere i più radioopachi, primi tra tutti il cloruro di potassio, il solfato ferroso, il carbonato di calcio e il sucralfato. Ad esempio, il cloruro di potassio e il solfato ferroso hanno una radiodensità oltre 10 volte superiore a quella del prednisone che, a sua volta, risulta essere tra i più radiotrasparenti.

Bibliografia

Florez MV, Evans JM, Daly TR. The radiodensity of medications seen on X-ray films. Mayo Clin Proc 1998;73:516-9.