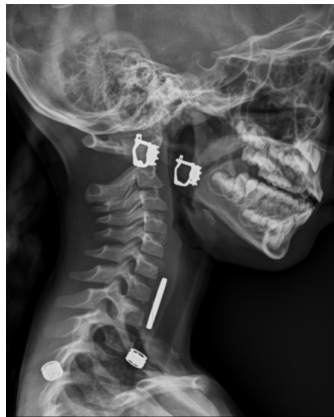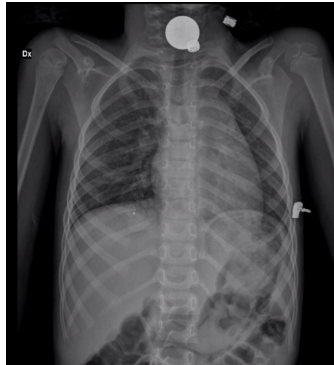


Dov'è posizionata questa moneta da 50 centesimi?

Rubrica [A colpo d'occhio](#)



## POSSIBILI DIAGNOSI

1. In trachea
2. Sopra lo sfintere esofageo superiore
3. In esofago

## Dov'è posizionata questa moneta da 50 centesimi?

### DIAGNOSI CORRETTA

#### **Sopra lo sfintere esofageo superiore**

La bambina lamenta dolore al giugulo. La moneta si trova in regione retrocricoidea e viene rimossa con strumento rigido e pinza, senza residue lesioni. Le radiografie in due proiezioni hanno consentito di confermare con ragionevole certezza che si trattava di una moneta come riportato in sede di anamnesi.

#### **Bibliografia**

- Pecorari G, Tavormina P, Riva G, et al. Ear, nose and throat foreign bodies: the experience of the Pediatric Hospital of Turin. J Paediatr Child Health 2014;50:978-84.
- Varadharajan K, Magill J, Patel K. An ingested foreign body: two sides of the same coin? BMJ Case Rep 2014 Apr 9;2014.