# Formazione espansiva epatica in bambina asintomatica di 7 anni. Qual è la diagnosi più probabile?

Rubrica *A colpo d'occhio*

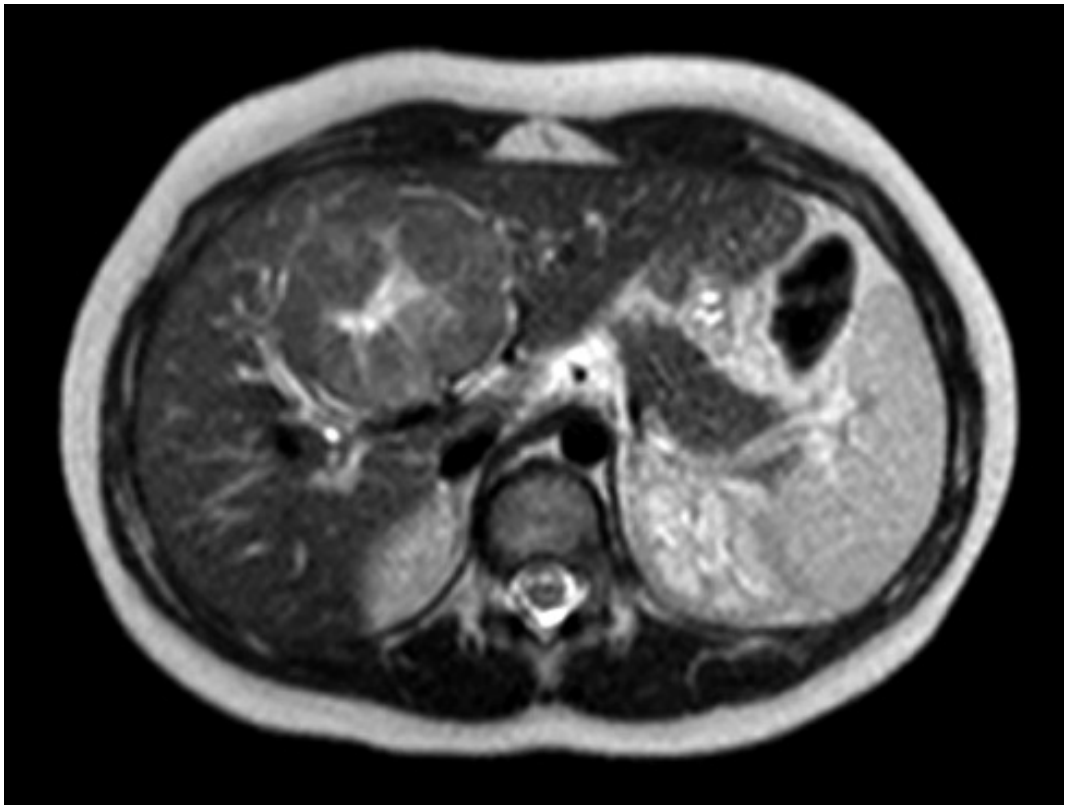

## POSSIBILI DIAGNOSI

1. Iperplasia nodulare focale
2. Cisti da echinococco
3. Epatoblastoma
4. Colangiocarcinoma

*© Le immagini dei quiz della rubrica "A colpo d'occhio" sono di proprietà dell'ACP e non possono essere estrapolate e/o riprodotte*

# Formazione espansiva epatica in bambina asintomatica di 7 anni. Qual è la diagnosi più probabile?

## DIAGNOSI CORRETTA

**Iperplasia nodulare focale** Ad un controllo occasionale, emerge lieve rialzo delle ALT (259 U/L) e l'ecografia epatica mostra formazione rotondeggiante di circa 6 cm di diametro. Alla RM, si riconosce, a carico del IV e V segmento epatico, formazione espansiva a margini netti di circa 6 x 6 X 7 cm che presenta una scar stellata centrale iperintensa e che determina compressione sul parenchima epatico adiacente, sulla porta e sui rami portali per il lobo sinistro e per il IV segmento. Il quadro di imaging depone per una iperplasia nodulare focale (INF). L'alfa-fetoproteina è nella norma. Come dato accessorio, emerge un angioma cavernoso della guancia trattato all'età di due anni con propranololo. L'INF costituisce circa il 5% di tutte le masse epatiche del bambino ed è tipicamente una singola formazione circondata da fegato sano, con una cicatrice centrale che si irradia in noduli multipli di rigenerazione del tessuto epatico. Origina, probabilmente, da un disturbo vascolare che esita in una risposta iperplastica del parenchima circostante. La RM ha un'elevata affidabilità diagnostica, ma nel caso di incerto inquadramento, dal punto di vista clinico o dell'imaging, è indicata la biopsia epatica. L'approccio può essere conservativo e di follow-up nelle masse di modeste dimensioni e asintomatiche o di resezione chirurgica nelle situazioni anatomicamente o clinicamente più impegnative.

*© Le immagini dei quiz della rubrica "A colpo d'occhio" sono di proprietà dell'ACP e non possono essere estrapolate e/o riprodotte*