TAC dell'addome in bambina di tre anni in dieta chetogenica Di cosa si tratta?

Rubrica *A colpo d'occhio*

POSSIBILI DIAGNOSI

1. Neoplasia della vescica
2. Idronefrosi
3. Epatite acuta
4. Nefrolitiasi e nefrite
5. Infarto splenico

© Le immagini dei quiz della rubrica "A colpo d'occhio" sono di proprietà dell'ACP e non possono essere estrapolate e/o riprodotte

TAC dell’addome in bambina di tre anni in dieta chetogenica Di cosa si tratta?

DIAGNOSI CORRETTA

Nefrolitiasi e nefrite La bambina è in dieta chetogenica per encefalopatia ed epilessia intrattabile da due anni. Presenta febbre elevata, importante incremento degli indici di flogosi e addominalgia. L’ecografia mostra un rene destro con riduzione della differenziazione cortico-midollare per diffusa iperecogenicità della corticale. Alla TAC il rene destro è aumentato di volume, con scarsa differenziazione cortico-midollare e edema diffuso compatibili con nefrite diffusa. Le cavità escretrici sono minimamente più evidenti. A livello del giunto pielo-ureterale si nota una formazione litiasica di 7 mm (Figure 1 e 2) che ha verosimilmente favorito l’infezione renale. La nefrolitiasi è una complicanza nota della dieta chetogenica che favorisce la deposizione di calcoli attraverso meccanismi diversi: ipercalciuria, ipocitraturia, cristallizzazione dell’acido urico a pH acido, ridotta idratazione. Alcuni farmaci antiepilettici (topiramato, zonisamide) possono incrementare ulteriormente il rischio. La somministrazione di potassio citrato per alcalinizzare le urine contribuisce a prevenire la nefrolitiasi in questi bambini. **Bibliografia** - McNally MA, Pyzik PL, Rubenstein JE, et al. Empiric use of potassium citrate reduces kidney stone incidence with the ketogenic diet. Pediatrics 2009;124:e300-4.Sampath [illegible] c diet: risk factors and prevention. J Child Neurol 2007;22:375-8. - [illegible] diet with concurrent topiramate or zonisamide therapy. Epilepsy [illegible]

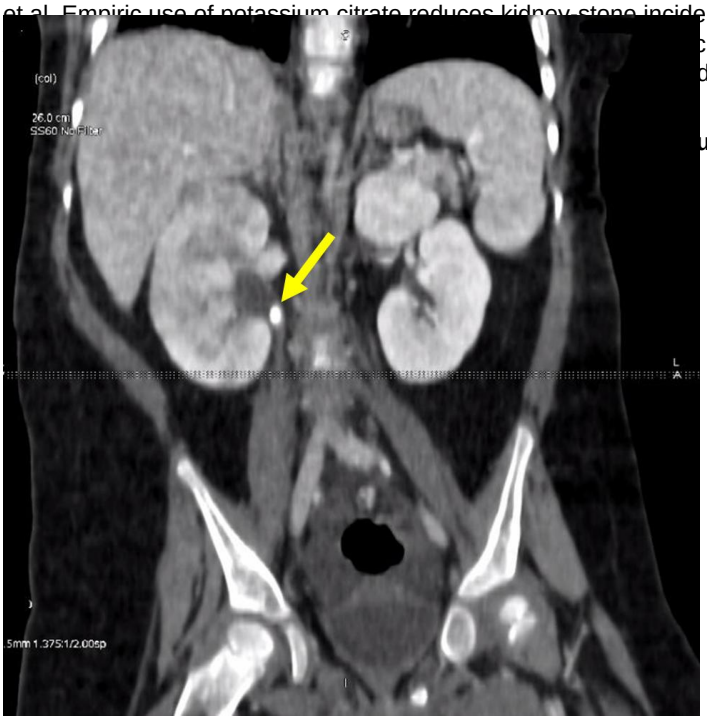

[illegible]ura 1

Figura 2

© Le immagini dei quiz della rubrica "A colpo d'occhio" sono di proprietà dell'ACP e non possono essere estrapolate e/o riprodotte

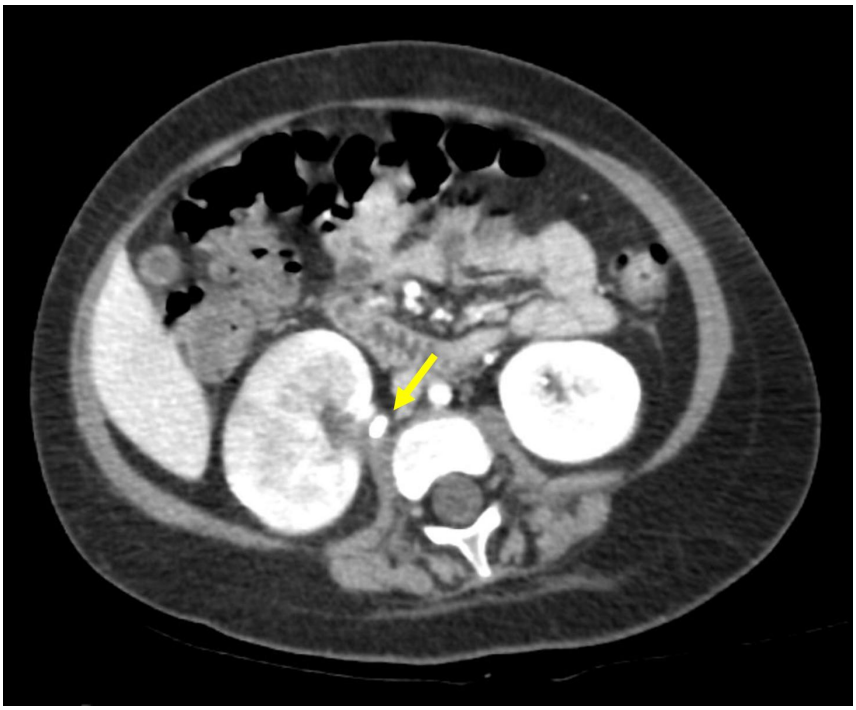

© Le immagini dei quiz della rubrica "A colpo d'occhio" sono di proprietà dell'ACP e non possono essere estrapolate e/o riprodotte