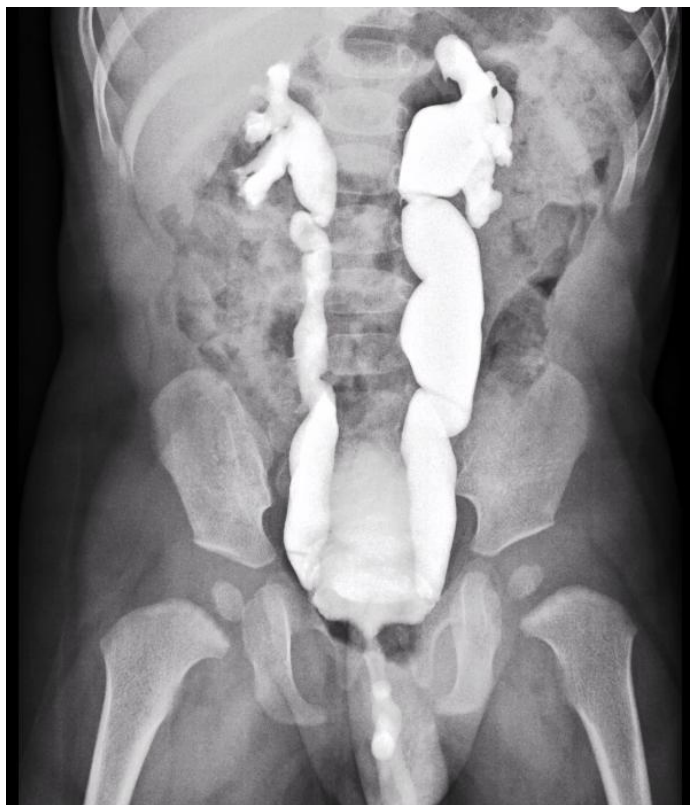

## Cistouretrografia retrograda in bambino di 10 mesi. Di cosa si tratta?

Rubrica [A colpo d'occhio](#)



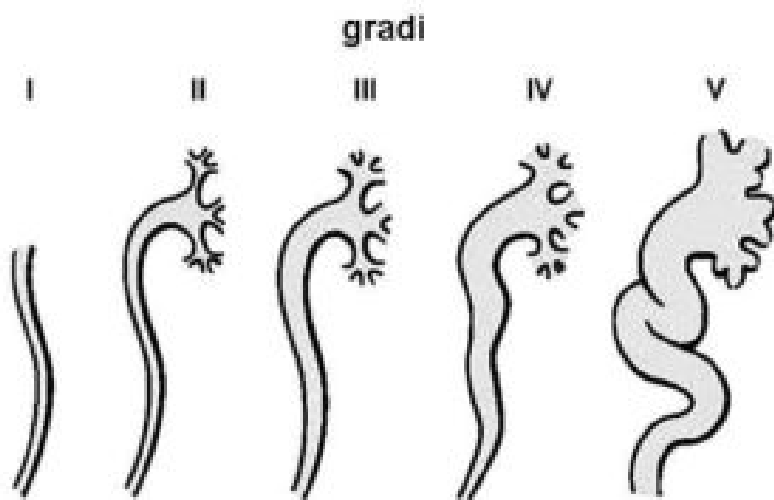
### POSSIBILI DIAGNOSI

1. Agenesia renale destra
2. Duplicazione ureterale sinistra
3. Reflusso di II grado a destra e di III grado a sinistra
4. Reflusso di I grado a destra e di IV grado a sinistra
5. Reflusso di IV a destra e di V grado a sinistra

## Cistouretrografia retrograda in bambino di 10 mesi. Di cosa si tratta?

### DIAGNOSI CORRETTA

**Reflusso di IV grado a destra e di V grado a sinistra** Dopo introduzione di mezzo di contrasto, si ha precoce comparsa di reflusso vescico-ureterale bilaterale completo, che opacizza oltre agli ureteri, anche le pelvi renali e le cavità calico-pieliche di entrambi i lati. Il calibro massimo dell'uretere dilatato a sinistra è di circa 21 mm mentre a destra è di circa 16 mm. La graduazione del reflusso vescico-ureterale è descritta nella figura. Gradi: **I)** RVU con uretere non dilatato; **II)** RVU nella pelvi e nei calici senza dilatazione; **III)** lieve-moderata dilatazione di uretere e pelvi; **IV)** moderata dilatazione e/o tortuosità dell'uretere; **V)** grave dilatazione e tortuosità di uretere, pelvi e calici. (Modificato da: Macfarlane MT. Urology. 2006 Lippincott Williams & Wilkins)



### Reflusso vescico-ureterale